

A Patient with Neurofibroma (Schwannoma) In Peri-Sacral: A Case Report

Fereshteh Araghian Mojarad¹,
Giv Sharifi²,
Akram Sanagoo³,
Leila Jouybari⁴

¹ PhD Student in Nursing, Student Research Committee, Faculty of Nursing and Midwifery, Golestan University of Medical Sciences, Gorgan, Iran

² Associate Professor, Department of Neurosurgery, Faculty of Medicine, Shahid Beheshti University of Medical Sciences, Tehran, Iran

³ Associate Professor, Department of Nursing, Nursing Research Center, Faculty of Nursing & Midwifery, Golestan University of Medical Sciences, Gorgan, Iran

⁴ Associate Professor, Department of Nursing, Nursing Research Center, Faculty of Nursing & Midwifery, Golestan University of Medical Sciences, Gorgan, Iran

(Received March 16, 2015 ; Accepted May 3, 2015)

Abstract

Schwannomas are benign tumors of the nerve sheath and are usually single encapsulated and slow growing in peripheral or sympathetic nervous system. In this report a 49 year-old man is presented with one year complain of abdominal pain and intermittent hematospermia. The CT scan of the abdomen showed a 60 × 65 × 60 mm mass in anterior pelvic cavity with deviation to the sacral bone, originated from nerve. Several examinations revealed neurofibroma. Due to the large size of the tumor and it's position to the pelvic nerves, to remove the mass the patient only underwent laparotomy with partial resection. Pathology tests confirmed Ancient Schwannoma with degenerative changes. Radiotherapy was done with the aim of reducing the size of the rest of tumor. In our case, schwannoma was diagnosed incidentally. The size of the tumor indicated a relatively long period from the time that tumor was generated until the time of diagnosis. Despite using paraclinical findings, a definite diagnosis of the disease was made by histopathological tests.

Keywords: Neurofibroma, Schwannoma, Presacral Tumor

J Mazandaran Univ Med Sci 2015; 25(127): 124-129 (Persian).

گزارش یک بیمار مبتلا به نوروفیبروما (شوآنوما) ناحیه پری ساکرال

فرشته عراقیان مجرد^۱گیو شریفی^۲اکرم ثناگو^۳لیلا جویباری^۴

چکیده

شوآنوما یک تومور خوش خیم سلول‌های شوآن غلاف عصبی است که معمولاً منفرد، کپسول دار و با رشد آهسته می‌باشد و در طول عصب محیطی مغزی یا سمپاتیک رشد می‌نماید. مطالعه حاضر یک مورد شوآنومای پری ساکرال در آقای ۴۹ ساله را گزارش می‌نماید که با شکایت هماتواسپرمی متناوب و درد مبهم شکم به مدت یک سال مراجعه می‌کرد. در سی‌تی‌اسکن شکم توده کیست مانند با اندازه $60 \times 65 \times 60$ میلی‌متر در حفره قدامی لگن با انحراف به سمت استخوان ساکرال با منشا عصبی و در بررسی‌های متعدد، نوروفیبروما مطرح شد. به علت بزرگی توده و موقعیت آن نسبت به اعصاب لگنی، بیمار صرفاً تحت عمل لاپاراتومی با رزکسیون نسبی توده قرار گرفت. در بررسی پاتولوژی، تشخیص شوآنومای قدیمی (ancient schwannoma) با تغییرات دژنراتیو قطعی شد. رادیوتراپی برای کاهش ساینز بقیه تومور انجام گردید. در بیمار مورد نظر، شوآنوما به طور اتفاقی تشخیص داده شد. اندازه تومور نشان دهنده فاصله زمانی نسبتاً طولانی از زمان ایجاد تومور تا تشخیص آن می‌باشد. تشخیص قطعی بیماری علی‌رغم استفاده از یافته‌های پاراکلینیک، با مطالعه هیستوپاتولوژی انجام شد.

واژه‌های کلیدی: نوروفیبروما، شوآنوما، تومور پری ساکرال

مقدمه

می‌شود (۸). این تومور نسبتاً غیر شایع است و وجود شوآنومای بدخیم خیلی نادر است (۹). تغییر شکل تومور به بدخیمی نیز بی‌نهایت نادر است (۱۰). شوآنومای خوش خیم گاهی اوقات می‌تواند دچار تغییرات دژنراتیو شود که به صورت تشکیل کیست، کلسیفیکاسیون، خونریزی، هیالینیزاسیون (hyalinization) نمایان می‌شود (۱۱، ۱۲، ۱۳). وقوع تومورهای پری ساکرال در بالغین بسیار نادر است (۱۴، ۱۵). به طوری که وقوع تومورهای پری ساکرال تقریباً یک مورد از چهل هزار پذیرش بیمارستان می‌باشد (۱۶، ۱۷). شوآنومای خوش خیم اغلب به صورت

دو تومور اصلی خوش خیم غلاف عصب محیطی، نوروفیبروما و نوریلئوما (شوآنوما) می‌باشند (۱، ۲). نوریلئوما (Neurilemmoma) که شوآنوما (Schwannoma) یا نورینوما (Neurinoma) نیز نامیده می‌شود، یک تومور خوش خیم کپسول دار با رشد آهسته و منفرد است که از سلول‌های شوآن نوریلئوما یا غلاف عصبی منشاء می‌گیرد (۳-۴). اتیولوژی خاصی برای آن مشخص نشده است (۵). بیش‌ترین شیوع این تومورها در دهه ۴ تا ۶ عمر است و توزیع جنسی برابر دارد (۶، ۷). شوآنوم اغلب در اعصاب جمجمه‌ای و محیطی یافت

E-mail: jouybari@goums.ac.ir

مؤلف مسئول: لیلا جویباری - گرگان: جاده صنعتکلا، دانشگاه علوم پزشکی گلستان، مرکز تحقیقات پرستاری

۱. دانشجوی دکتری تخصصی پرستاری، کمیته تحقیقات دانشجویی، دانشکده پرستاری و مامایی، دانشگاه علوم پزشکی گلستان، گرگان، ایران

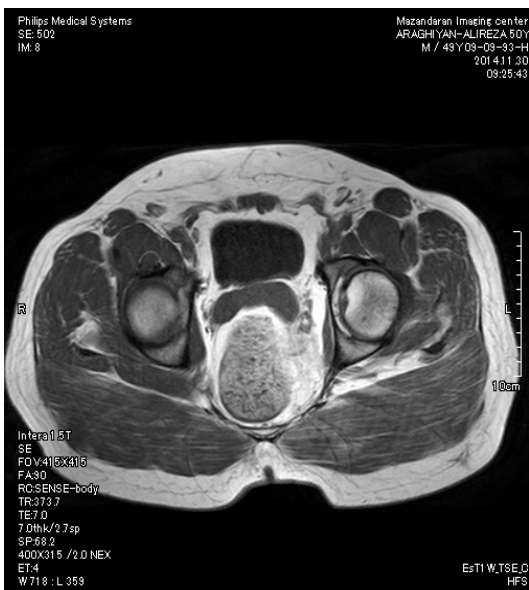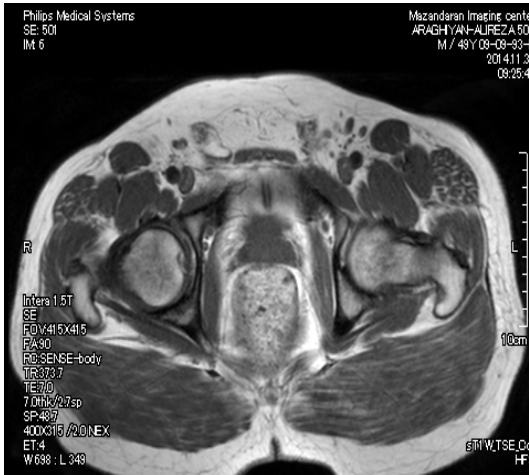
۲. دانشیار، گروه مغز و اعصاب، دانشکده پزشکی، دانشگاه علوم پزشکی شهید بهشتی، تهران، ایران

۳. دانشیار، گروه پرستاری بهداشت جامعه و روان، مرکز مطالعات و توسعه آموزش پزشکی، دانشکده پرستاری مامایی، دانشگاه علوم پزشکی گلستان، گرگان، ایران

۴. دانشیار، گروه پرستاری کودکان و خانواده، مرکز تحقیقات پرستاری، دانشگاه علوم پزشکی گلستان، گرگان، ایران

تاریخ دریافت: ۱۳۹۳/۱۲/۲۵ تاریخ ارجاع جهت اصلاحات: ۱۳۹۳/۱۲/۲۶ تاریخ تصویب: ۱۳۹۴/۲/۱۳

۶۰×۶۵×۶۰ میلی متر گزارش شد (تصویر شماره ۱).
 در MRI از ناحیه گردن و کمر و ستون فقرات بیرون
 زدگی دیسک مهره گردن C6-C7 و کمر L4-L5 و L5
 S1 مشاهده گردید. هم چنین سونوگرافی داپلر برای بیمار
 درخواست شد که فاصله عروق اصلی لگن با توده در
 حدود ۱/۳ میلی متر گزارش گردید.



تصویر شماره ۱: تصویر MRI که در نمای Axial Section توده
 هتروژن در ناحیه رتروپریتونال (پری ساکرال) را نشان می دهد.

در نهایت جهت رزکسیون توده لگنی بیمار تحت عمل
 لاپاراتومی قرار گرفت که به علت موقعیت نامناسب
 تومور و احتمال آسیب به اعصاب و عروق لگنی، بخشی
 از تومور مورد رزکسیون قرار گرفت. چهار روز پس از

ناگهانی مشخص می شود چون علائم مبهم و نامشخص
 دارد (۱۷). بروز کم این تومور و عدم وجود علائم و نشانه
 خاص، تشخیص قبل از عمل را بسیار مشکل می کند (۱۳).
 اقدامات رادیولوژیک مانند سونوگرافی، سی تی اسکن و
 یا آنژیوگرافی معمولاً می توانند شوآنوم رتروپریتونن را
 از سایر تومورهای ناحیه رتروپریتونن تشخیص دهند اگر
 چه تومور ناشی از عصب محیطی به ندرت باعث نقایص
 عصبی قابل تشخیص می گردد (۱۸). درمان شوآنوم،
 جراحی و رزکسیون کامل ضایعه است (۱۹). عود تومور
 بسیار کم و شوآنومای بدخیم بسیار نادر است (۱۵، ۲۰).
 تشخیص و درمان شوآنوما اغلب با تاخیر انجام می شود.
 تومورها بی نهایت بزرگ می شوند که به آن ژایانت
 شوآنوما می گویند و درمان آن هم سخت است (۱۵). فضای
 بالقوه در ناحیه پری ساکرال رتروپریتونن از جمله دلایلی
 است که قبل از این که علائم بالینی رخ دهد، این تومورها
 به آرامی رشد می کنند و به اندازه بزرگ توسعه پیدا
 می کنند (۱۸). هدف از این گزارش معرفی یک بیمار
 مبتلا به شوآنومای پری ساکرال بوده است.

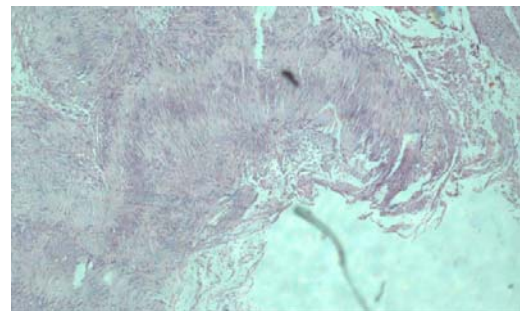
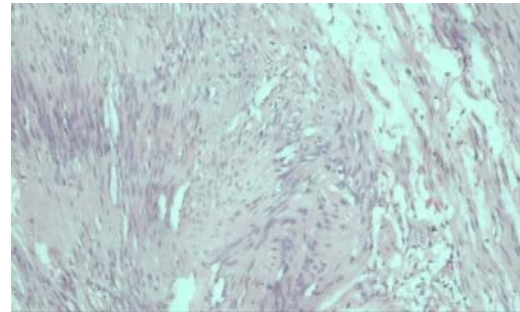
معرفی بیمار

بیمار آقای ۴۹ ساله، متأهل و شاغل بود که سابقه
 بیماری خاصی نداشت. از حدود یک سال قبل به دلیل
 هماتواسپریمیا پس از نزدیکی، مراجعه نمود. پس از یک
 دوره بهبودی، مجدداً علائم شروع شده که این بار با درد
 مبهم شکم همراه بوده است. درخواست سی تی اسکن از
 شکم و لگن شد که تشخیص توده کیست مانند در
 قسمت خلفی جانبی چپ (left posterolateral) حفره
 لگن به سمت استخوان ساکرال با منشاء عصبی گزارش
 گردید. در بررسی های به عمل آمده مشخص گردید
 هپاتواسپریمیا ربطی به این توده نداشته و بدون درمان،
 خودبه خود برطرف خواهد شد. اغلب موارد
 هماتواسپریمیا را نمی توان به علت خاصی نسبت داد و
 این عارضه به خودی خود بدون درمان برطرف می شود.
 در MRI انجام شده Ancient Schwannoma با سایز

تمام موارد می تواند منشاء تومورها را ثابت نماید (۲۱). در این بیمار با توجه به وجود دردهای شکمی مبهم و وجود هماتواسپریمیا، تشخیص تومور به مدت یک سال به تعویق افتاد. در برخی مطالعات اشاره شده است که انواع بدون علامت شوآنوما شایع ترین شکل آن‌ها استدر نتیجه تشخیص آن‌ها در مراحل اولیه دشوار است اگرچه درد شکم یا کمر دردهای غیر اختصاصی ممکن است رخ دهد (۲۲).

این علائم مربوط به فشرده شدن ساختارها و بافت های مجاور است که به صورت سوزش ادرار، یبوست و کاهش حس و حرکت نمایان می‌شود (۲۳، ۲۴) که در بیمار مطالعه حاضر این علائم مشاهده نشده بود. در مطالعه Pongsthorn و همکاران از ۶ مورد شوآنومای ساکرال گزارش شده هیچ‌یک علائم سیستماتیک نداشتند، یک بیمار اختلالات جنسی و ضعف عصبی پیدا کرده بود که بعد از ۲ سال علائم برطرف شد، بیمار دیگری که خانمی ۵۱ ساله بود درد شدیدی در پای راست خود (کزالژیا) احساس می‌کرد که با روش خلفی - قدامی تومور به طور نسبی برداشته شد و بعد از هفت سال مجدداً تومور رشد کرد و درد ظاهر شد و با حذف کامل تومور با جراحی ریشه S1 درد بیمار از بین رفت. در نهایت هیچ یک از بیماران درد و اختلال عصبی نداشتند حتی بیماری که برای بار دوم جراحی شده بود. در کل از ۶ بیمار ۴ بیمار دچار عوارض نشدند و در پی گیری چند ساله به جزء این خانم ۵۱ ساله عود مجدد تومور در هیچ یک از موارد دیده نشد (۱۵). در حالی که در بیمار مطالعه حاضر، هیچ یک از عوارض بعد از عمل وجود نداشت. Goh و همکاران تجربیات خود از ۷ مورد جراحی شوآنوم ناحیه پری ساکرال از سال ۱۸۸۹ تا ۲۰۰۴ را مورد بررسی قرار دادند که از این ۷ نفر، ۶ نفر مرد و یک نفر زن با میانگین سنی ۴۳ سال بودند که ۲ بیمار دچار درد شکمی بودند و بقیه موارد به طور اتفاقی تشخیص داده شد. هیچ بیماری، بیماری ون رکلینگ هاوزن را نداشت. برای همه سی تی اسکن

جراحی، حس و حرکت اندام تحتانی طبیعی بود و بیمار با بهبودی نسبی مرخص شد. در بررسی پاتولوژی، تومور غلاف عصب محیطی با تغییرات متوسط آتیپیکال (شوآنومای قدیمی) گزارش شد. در بافت شناسی سلول‌های توموری کپسول دار متشکل از سلول‌های دوکی شکل با نواحی پرسلول و کم سلول (آنتونی A و B) حاوی اجسام وروکی متعدد مشاهده شد (تصویر شماره ۲). طی بررسی مجدد نمونه شوآنومای قدیمی با تغییرات دژنراتیو مطرح شد. در نهایت برای بیمار رادیوتراپی با هدف کاهش سائز بقیه تومور انجام گردید.



تصویر شماره ۲: تصویر چپ، ناحیه هیپرسلولر یا آنتونی A. تصویر راست، ناحیه هیپوسلولر یا آنتونی B روسکوپ نوری، رنگ آمیزی هماتوکسیلین - انوزین

بحث

شوآنوما شامل تومورهای نورورژنیک خوش خیم است که از غلاف عصبی منشاء می‌گیرد و رشد آهسته ای دارد که در مورد گزارش شده، به صورت تصادفی تشخیص داده شد. تشخیص نهایی پس از انجام یافته های کلینیکی توسط ارزیابی میکروسکوپی است که در

ناحیه ساکرال به طور تصادفی در زمانی داده شد که توده به اندازه کافی بزرگ شده بود. برای بیمار عمل لاپاراتومی جهت اکسیزیون کامل توده انجام گردید که به علت بزرگی توده و موقعیت نامناسب آن نسبت به اعصاب لگنی، اکسیزیون کامل توده انجام نگرفت. نمونه جهت تشخیص نهایی به پاتولوژی ارسال شد که در نهایت تشخیص شوآنومای قدیمی مطرح شد. عوارض بعد از عمل نیز برای بیمار مشاهده نشد.

پیشنهاد می شود به علایم غیر اختصاصی بیماران توجه شود تا با تشخیص به موقع، از رشد بیش از حد تومور جلوگیری گردد و برداشتن آن راحت تر باشد و عوارض کم تری به دنبال داشته باشد. برای تومورهای بزرگ توصیه به انجام تست های رادیولوژیک اختصاصی قبل از عمل می گردد و در بیماران علامت دار نیاز به برداشتن توده با طراحی خوب قبل از جراحی می باشد. توصیه می شود در صورت امکان بیوپسی نیز به عمل آید و زمانی که مقداری از توده خارج می گردد، بیمار به مانتورینگ بعد از عمل نیاز دارد.

درخواست شد که توده هتروژنیک در ناحیه پری ساکرال نشان داده شد. برای یک بیمار علاوه بر سی تی اسکن، MRI هم درخواست شد که در دو مورد از بیماران تومورها دچار کلسیفیکاسیون شده بودند. در تمام موارد لاپاراتومی انجام شد و تومور کاملاً برداشته شد و در دو مورد علاوه بر برداشتن تومور، آدرنالکتومی نیز انجام شد. بررسی پاتولوژیک تغییرات دژنراتیو نشان داد، در سه تومور دژنراسیون کسیت و ۵ تومور هیالینیزاسیون و در ۴ مورد خونریزی گزارش شد. در ۱۷ ماه میانگین مدت پی گیری بیماران (۳ تا ۴۸ ماه) هیچ بیماری دچار عود بیماری نشد (۸).

در گزارش مورد حاضر نیز بیمار درد شکمی مبهمی داشت ولی بیماری به طور تصادفی تشخیص داده شد و تشخیص توده با سی تی اسکن و MRI و در نهایت تشخیص قطعی با بررسی پاتولوژیک داده شد. در پی گیری ۶ ماهه بعد از عمل عود بیماری در مورد مطالعه حاضر نیز گزارش نشد. در بیمار مطالعه حاضر با توجه به این که علایم اختصاصی نداشت، تشخیص شوآنومای

References

1. Rosai J. Soft tissue. In: Roasi and Ackerman's Surgical Pathology. 10th ed. St. Louis: Mosby Co; 2004.
2. Salehinejad J, Babazadeh F, Saghafi S, ZareMahmoodAbadi R, Rajaei A. Intra-Osseous Degenerated Neurilemmoma of the Mandible in a 23 Year-Old Woman. J Mash Dent Sch 2010; 33(4): 353-360 (Persian).
3. Nakasato T, Katoh K, Ehara S, Tamakawa Y, Hoshino M, Izumizawa M, et al. Intraosseous neurilemmoma of the mandible. AJNR Am J Neuroradiol 2000; 21(10): 1945-1947.
4. Jonas NE, Matelakengisa DB, Fagan JJ. Ancient Schwannoma of the nasal cavity, a rare cause of nasal obstruction: A review and case report. Internet Journal of Pathology 2007; 5(2): 7.
5. Sanchis J, Navarro C, Bagán J, Onofre M, Murillo J, De-Andrade C, et al. Intraoral Schwannomas: presentation of a series of 12 cases. J Clin Exp Dent 2013; 5(4): e192-e196.
6. Yousefzadeh s, Dalili A, Ebrahimi S, Safaei M, Senshai M. To report a ventral root schwannomas presenting c1 Snrvm foramen magnum. J Guilan Univ Med Sci 2010; 17(68): 75-79 (Persian).
7. Schwartz T, McCormick P. Spinal Cord Tumors In Adult. In: Winn HR. Youmans Neurological Surgery. 5th ed. Philadelphia: Saunders; 2003. p. 4817-4824.
8. Goh BKP, Tan YM, Chow PKH, Ooi LLPJ, Wong WK. Retroperitoneal schwannoma. The American Journal of Surgery 2006; 192(1): 14-18.

9. Gosh BC, Gosh L, Huvos AG, Fortner JG. Malignant schwannoma: A clinicopathological study. *Cancer* 1973; 31(1): 184-190.
10. Woodruff JM, Susin M, Godwin TA, Martini N, Erlandson RA. Cellular schwannoma A variety of schwannoma sometimes mistaken for a malignant tumor. *Am J Surg Pathol* 1981; 5(8): 733-744.
11. Demarosi FL, Loid G, Sardella A, Moneghini L, Carrassi A. Benign schwannoma of the gingiva. *Arch Dermatol* 2008; 144(5): 689-690.
12. Salmani Aghdam N, Chiniforosh D. Cystic Schwannoma Spinal Cord. *J Caduces* 2012; 2(2): 74-81 (Persian).
13. Sabzi Sarvestani A, Zamiri M. Presacral Schwannoma Causing Infertility In A Young Woman: Report of a Case. *Scimetr* 2013; 1(1): e 12965.
14. Strauss DC, Qureshi YA, Hayes AJ, Thomas JM. Management Of Benign Retroperitoneal Schwannomas: A Single-Center Experience. *Am J Surg* 2011; 202(2): 194-198.
15. Pongsthor C, Ozawa H, Aizawa T, Kusakabe T, Nakamura T, Itoi E. Giant Sacral Schwannoma: A Report Of Six Cases. *Ups J Med Sci* 2010; 115(2): 146-152.
16. Klimo P Jr, Rao G, Schmidt RH, Schmidt MH. Nerve sheath tumors involving the sacrum. Case report and classification scheme. *Neurosurg Focus* 2003; 15(2): E12.
17. Ugokwe K, Nathoo N, Prayson R, Barnett G. Trigeminal nerve schwannoma with ancient change. Case report and review of the literature. *J Neurosurg* 2005; 102(6): 1163-1165.
18. Makni A, Fetirich F, Mbarek M, Ben Safta Z. Presacral schwannoma. *J Visc Surg.* 2012; 149(6): 426-427.
19. Aran T, Guven S, Gocer S, Ersoz S, Bozkaya H. Large retroperitoneal schwannoma mimicking ovarian carcinoma: case report and literature review. *Eur J Gynaecol Oncol* 2009; 30(4): 446-448.
20. Zachariades N, Skoura C, Papageorgiou G, Chrissomali E. Giant ancient neurilemmoma of the cervical region: Report of case. *J Oral Maxillofac Surg* 2001; 59(6): 668-672.
21. Schindler OS, Dixon JH, Case P. Retroperitoneal giant schwannomas: report on two cases and review of the literature. *J Orthop Surg* 2002; 10(1): 77-84.
22. Inokuchi T, Takiuchi H, Moriwaki Y, Ka T, Takahashi S, Tsutsumi Z, et al. Retroperitoneal ancient schwannoma presenting as an adrenal incidentaloma: CT and MR findings. *Magn Reson Imaging* 2006; 24(10): 1389-1393.
23. Gross C, Lecocq J, Isner M, Vautravers P, Meyer C, Kehrl P. A rare cause of constipation: neurinoma of the fourth lumbar nerve. Case report and review of the literature. *Ann Med Interne.* 2002; 153(3): 201-205.
24. Winn H. *Youmans Neurological Surgery.* 5th ed. Philadelphia: WB Saunders; 1997.